



## Sesión 9:

### Práctica: Ciclo cardiaco y ecocardiografía

#### Propósitos Generales

El alumno integrará cada uno de los eventos que se producen durante el ciclo cardiaco y lo relacionará con el ecocardiograma.

#### Propósitos Específicos

El alumno analizará la relación temporal de eventos mecánicos, eléctricos, acústicos, volumétricos y de presión que se producen durante cada latido.

Integrará los eventos mencionados en el esquema de Wiggers.

Correlacionará las fases y fenómenos ocurridos en el ciclo cardiaco con el ecocardiograma.

Conocerá las bases fisiológicas de un ecocardiograma

#### Resultados de aprendizaje

El alumno interpreta con base a sus conocimientos del ciclo cardiaco los diferentes eventos que se observan durante un ecocardiograma normal.

#### Diagnóstico previo

- ¿Qué es el volumen sistólico?
- ¿Qué es la fracción de eyección del ventrículo izquierdo?
- ¿Cuál es la aplicación de la Ley de Frank-Starling en el ciclo cardiaco?
- ¿Cómo se calcula el gasto cardiaco?
- ¿Cuáles son las diferencias de presión y volumen en cavidades derechas e izquierdas durante el ciclo cardiaco?
- ¿Cuáles son las principales características anatómicas que podemos identificar en las cavidades cardíacas?
- ¿Qué significan los colores azul y rojo en el modo Doppler del ecocardiograma?
- ¿Qué es el ultrasonido?

#### Introducción

El ciclo cardiaco es la secuencia de acontecimientos mecánicos y eléctricos que se repiten en cada latido cardiaco. Cada ciclo inicia con la generación de un potencial de acción en el nodo sinusal y la consiguiente contracción de las aurículas y termina con la relajación de los ventrículos. El periodo de contracción durante el que se bombea la sangre se llama sístole, el periodo de relajación durante el cual se llenan las cavidades con sangre se llama diástole.

Tanto las aurículas como los ventrículos transitan por las fases de sístole y diástole y es esencial la regulación coordinada de su contracción para lograr un bombeo adecuado de la sangre al cuerpo. Durante el ciclo cardiaco las presiones en las aurículas o ventrículos aumentan y disminuyen repetitivamente, lo que produce que la sangre fluya de donde hay mayor presión a donde hay menor presión, es decir: al inicio de la diástole auricular la sangre fluye de las venas a las aurículas por la



diferencia de presión, posteriormente conforme se llenan las aurículas la presión aumenta y la sangre se mueve pasivamente a los ventrículos. Cuando un potencial de acción generado en el nodo sinoauricular hace que las aurículas se contraigan (sístole auricular), la sangre es bombeada activamente a los ventrículos. después el potencial de acción se propaga al músculo ventricular e inicia la sístole ventricular, la presión aumenta por encima de la de las arterias pulmonar y aorta y la sangre sale hacia la circulación pulmonar o sistémica.

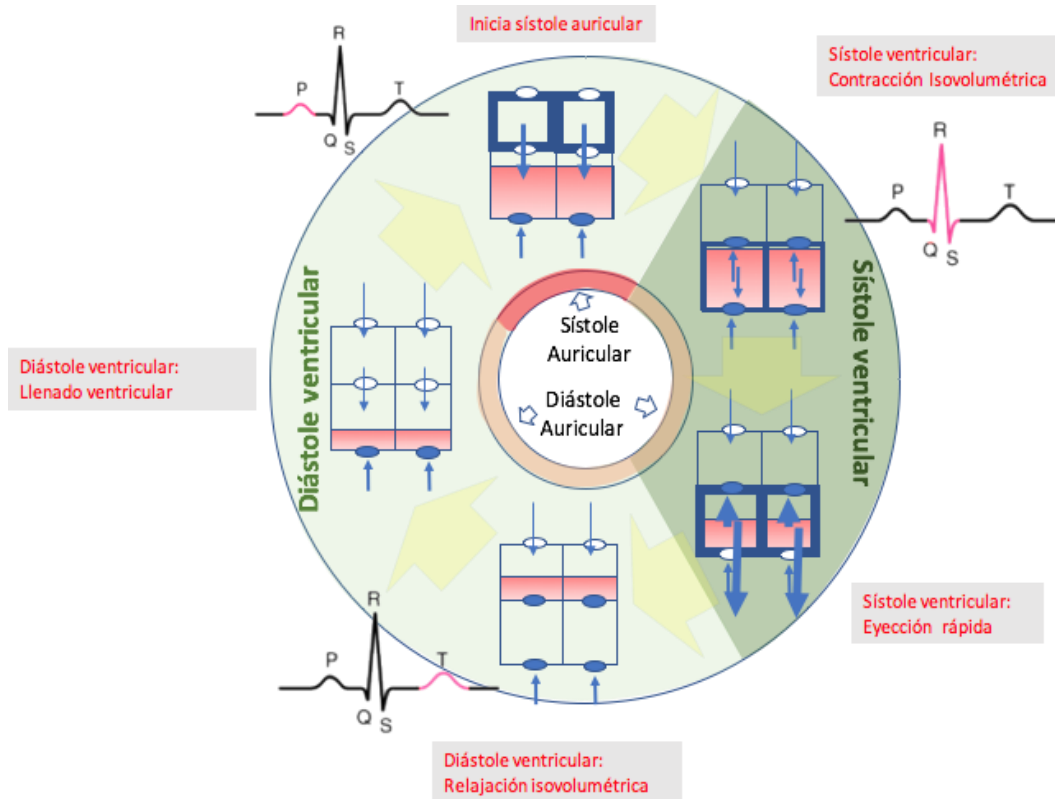


Figura 1: El ciclo cardíaco inicia con la contracción (sístole) auricular, y termina con la diástole ventricular. Se muestran a) los ciclos de sístole y diástole para las aurículas y los ventrículos; b) el estado de las válvulas en cada fase del ciclo c) las presiones para cada cámara representadas por el grosor de los contornos, d) la dirección y magnitud de los flujos (flechas) y e) la correlación con diferentes segmentos del electrocardiograma

### Fases del ciclo cardíaco y el esquema de Wiggers

Desde su publicación en 1915 <sup>1</sup> el diagrama de Wiggers ha sido una herramienta invaluable en aprender el funcionamiento del corazón. En el diagrama se relacionan temporalmente los fenómenos

<sup>1</sup> Wiggers C. Circulation in Health and Disease. Philadelphia, PA: Lea & Febiger, 1915.



auditivos, eléctricos y mecánicos con los cambios en los volúmenes y presiones que ocurren durante cada latido del corazón. A continuación haremos un recorrido por cada fase del ciclo cardiaco, ayudándonos del diagrama de Wiggers (numeros indicando cada fase arriba del esquema), con fines de hacerlo más simple, nos enfocaremos a el lado izquierdo del corazón.

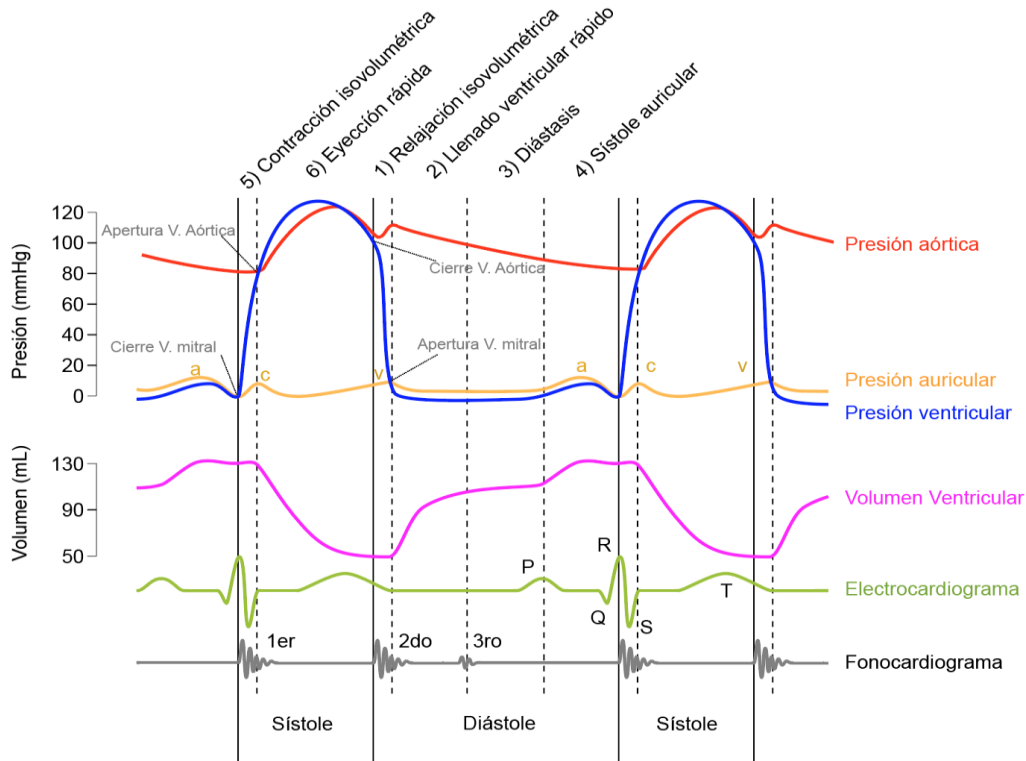


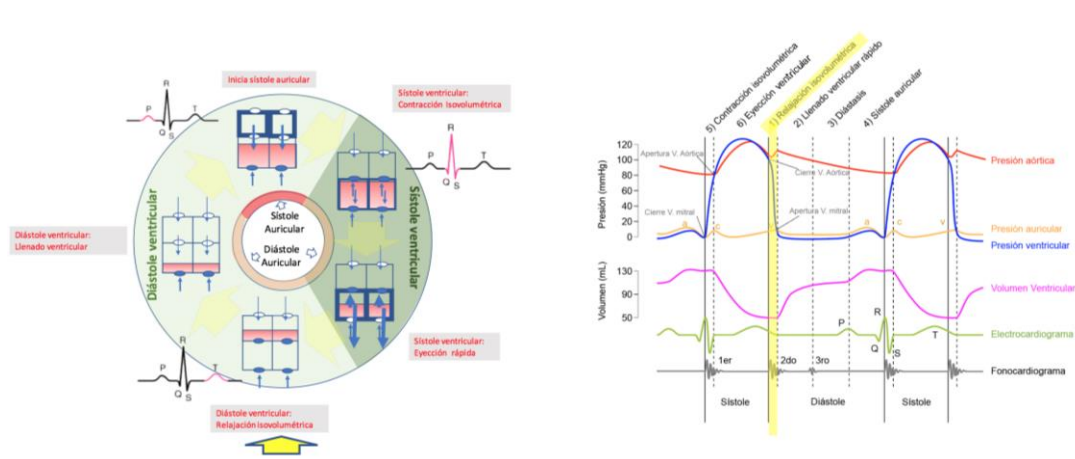
Figura 2. Diagrama de Wiggers. Modificado de: Wikimedia Commons, the free media repository ([https://commons.wikimedia.org/wiki/File:Wiggers\\_Diagram.svg](https://commons.wikimedia.org/wiki/File:Wiggers_Diagram.svg))

**1. Diástole Ventricular temprana (relajación isovolumétrica).** Empezaremos al inicio de la relajación (diástole) ventricular (color verde claro en Figura 1). Las aurículas y los ventrículos están relajados (en diástole), y la presión de las arterias pulmonar y aorta son mayores que la presión de los ventrículos, esto produce que las válvulas aórtica y pulmonar se cierren. La denominada *incisura* en la curva de presión aórtica se produce cuando se cierra la válvula aórtica; está es producida por un corto período de flujo retrógrado de sangre inmediatamente antes del cierre de la válvula, seguido por la interrupción súbita del flujo.

- La sangre fluye por diferencia de presiones desde las venas cavas y pulmonares hacia las aurículas, las válvulas auriculoventriculares (mitral y tricúspide) aún están cerradas, la sangre gradualmente se acumula y empieza a aumentar la presión auricular (fase ascendente de la onda v en la curva de presión auricular, ver figura 2). Al final de esta fase se vence la resistencia de las válvulas auriculo-ventriculares.
- Nótese que el volumen del ventrículo no cambia (aún no recibe sangre), esta característica es lo que le da el nombre a esta fase.
- En el electrocardiograma está finalizando la onda T, que marca la onda de repolarización ventricular.



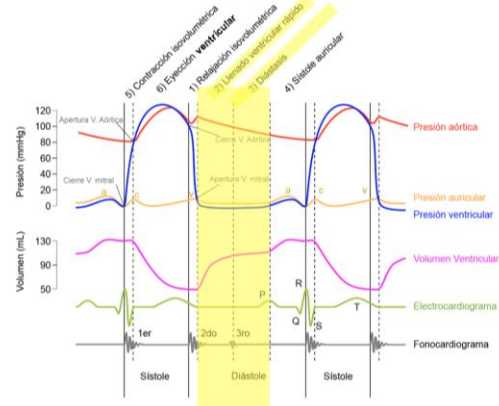
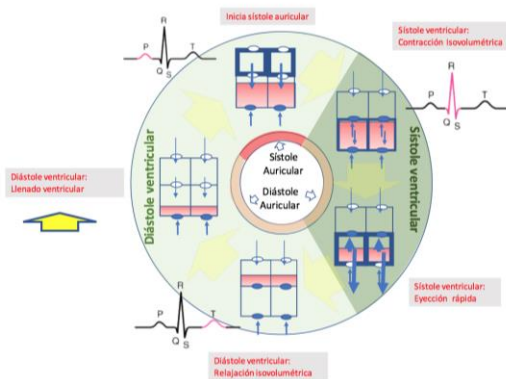
- El fonocardiograma muestra un ruido (el segundo ruido) que se produce por flujo turbulento de la sangre (la reverberación de la sangre en las cúspides valvulares) a consecuencia del cierre de las válvulas aórtica (A2) y pulmonar (P2), normalmente A2 precede a P2 y es más evidente durante la inspiración.



**2. Diástole Ventricular (Llenado ventricular rápido):** La fase de relajación ventricular caracterizada por un flujo rápido y pasivo de sangre desde las aurículas hasta los ventrículos.

- Las válvulas mitral y tricúspide se abren y permiten un flujo rápido de la sangre acumulada desde las aurículas a los ventrículos, aproximadamente 70% - 80% del llenado del volumen ventricular se da en esta fase, ésta característica da lugar al nombre de esta fase.
- La presión en la aorta y arterias pulmonares siguen siendo mayores que la de los ventrículos por lo que las válvulas semilunares se mantienen cerradas.
- Al inicio de esta fase la presión en la aurícula disminuye al liberar su sangre hacia el ventrículo (fase descendente de la onda v).
- El electrocardiograma es isoelectrico durante esta fase (ya terminó la repolarización ventricular y aún no inicia la despolarización auricular).
- El fonocardiograma muestra un tercer ruido cardiaco, aunque generalmente es muy débil y no se puede escuchar. El ruido es producido por al sangre al chocar con las paredes de los ventrículos. Es más probable escucharlo en atletas, o en mujeres embarazadas, si el sonido se escucha en personas de edad avanzada podría indicar insuficiencia cardiaca congestiva, también es posible escucharlo en casos de hipertensión severa, infartos al miocardio, insuficiencia mitral, etc.

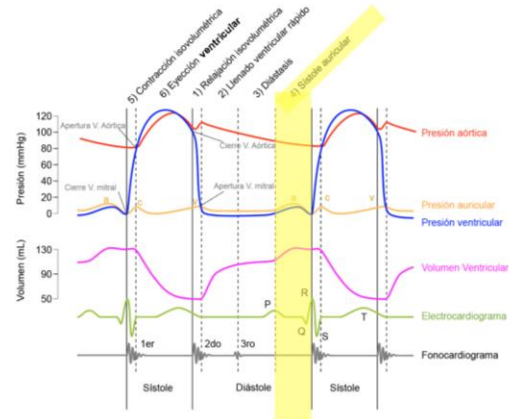
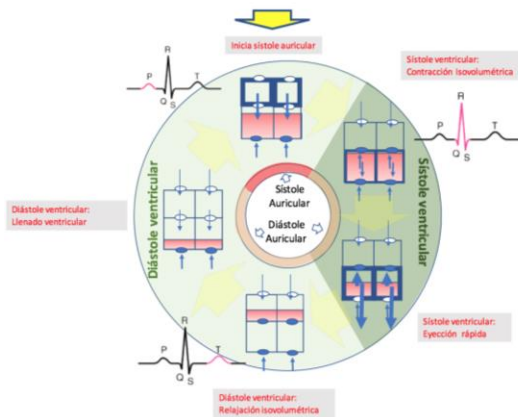




**3. Diástasis:** Esta fase es caracterizada por un llenado pasivo lento del ventrículo, conforme la presión del ventrículo se acerca a la de la aurícula. No hay otros eventos importantes (Ver figura anterior).

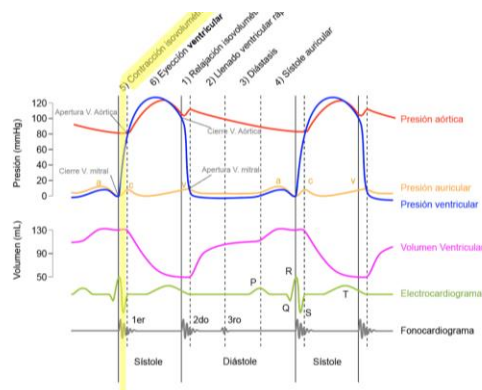
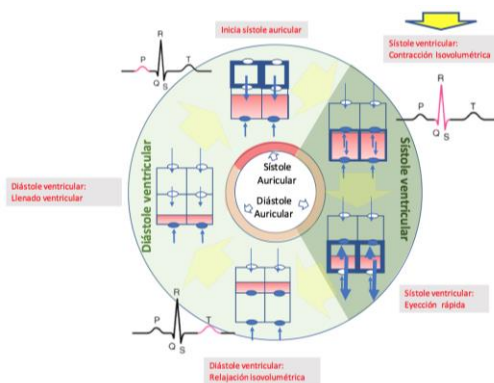
**4. Sístole auricular:** Fase de contracción auricular, caracterizada por terminar de llenar el ventrículo.

- la aurícula se contrae y aumenta su presión eyectando el volumen residual de sangre hacia el ventrículo , aproximadamente 20% del volumen ventricular.
- La onda a de la curva de presión aórtica ocurre con la contracción de la aurícula, la sangre que llega no puede entrar a la aurícula debido a la mayor presión y se regresa a la vena yugular, causando una onda de presión en el pulso venoso yugular.
- Al final de esta fase de sístole auricular, la presión del ventrículo se hace mayor que la de la aurícula y se cierran las válvulas mitral y tricúspide.
- En el electrocardiograma el impulso generado en nodo sino-auricular produce despolarización y contracción auricular. La onda P en el electrocardiograma es el registro esta despolarización auricular. El intervalo PQ es isoelectrico mientras la onda de despolarización atraviesa lentamente el tabique atrioventricular, esta pausa en la contracción es importante para permitir que los ventrículos se llenen completamente de sangre.
- En el fonocardiograma (no se muestra), puede ocurrir un 4º sonido, que es anormal y se asocia al final del vaciamiento auricular después de la contracción atrial. puede observarse en casos de cor pulmonale, o insuficiencia tricúspidea.



**5. Contracción Isovolumétrica:** Fase de la sístole ventricular caracterizada por el aumento de presión en el ventrículo, sin cambios en el volumen.

- Cuando el impulso eléctrico despolariza el músculo ventricular, la presión aumenta dentro de los ventrículos, pero las fibras musculares no pueden acortarse (los ventrículos están llenos de sangre), la presión seguirá aumentando acercándose a la presión aórtica y pulmonar.
- Las válvulas AV se cierran cuando la presión de los ventrículos excede la de las aurículas. Las valvas de las válvulas al cerrarse protruyen hacia las aurículas y generan las ondas c en las curvas de presión auricular.
- El volumen de los ventrículos se mantiene constante. A esto debe el nombre esta fase.
- El electrocardiograma se caracteriza por la presencia del complejo QRS que registra los vectores de despolarización ventricular desde el Haz de His, y el sistema de Purkinje.
- El fonocardiograma se caracteriza por la presencia del primer sonido debido a la turbulencia generada por la sangre al chocar con las válvulas AV.



**6. Eyección ventricular:** La segunda fase de la sístole ventricular se caracteriza porque la presión en el ventrículo se hace mayor que la presión en las arterias aorta y pulmonar, en este momento se abren las válvulas semilunares y la sangre es expulsada del corazón. Es importante notar que aunque la presión en el ventrículo izquierdo es mayor que la del ventrículo derecho, ambos ventrículos expelen el mismo volumen de sangre, esta cantidad se conoce como volumen-latido y



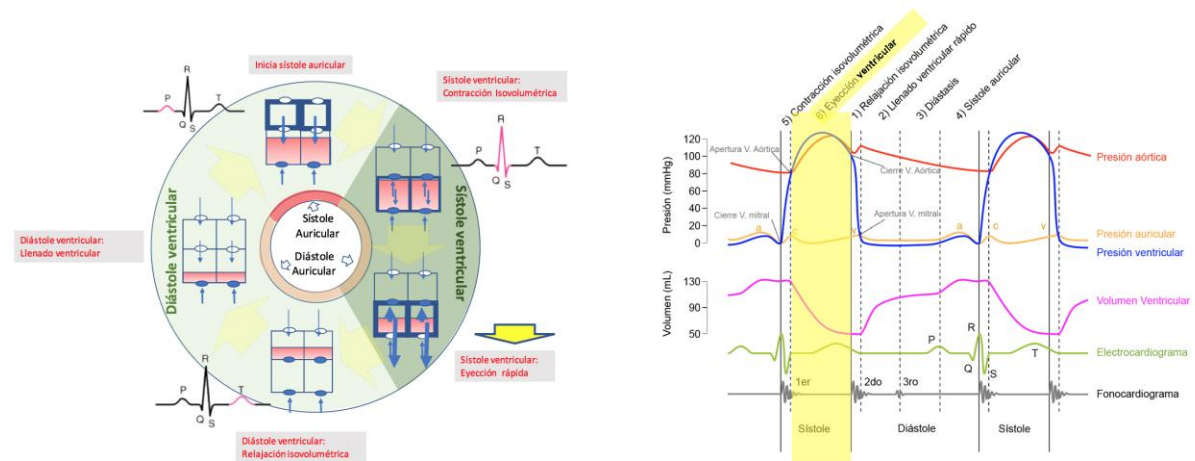
aproximadamente son 70 - 80 ml. Dado que el volumen al final de la diástole (volumen telediastólico) es aproximadamente 130 ml de sangre, al final de la sístole quedan aproximadamente 50-60 ml de sangre (volumen telesistólico). La eyección ventricular se divide en una fase rápida y una fase lenta.

#### Fase rápida de eyección ventricular

- Las válvulas semilunares se abren al inicio de ésta fase
- La presión de los ventrículos sigue aumentando por arriba de la presión aórtica y pulmonar hasta alcanzar un máximo.
- La contracción ventricular empuja la válvula tricúspide contra la aurícula y genera la onda c en la curva de presión auricular.
- el volumen ventricular desciende conforme sale la sangre hacia la circulación.

#### Fase lenta de eyección ventricular

- Después del pico de presión ventricular y arterial, el flujo de sangre fuera de los ventrículos y por tanto el cambio en el volumen es más lento.
- Cuando la presión en los ventrículos se hace más baja que la de las arterias, el flujo retrógrado hacia los ventrículos hace que las válvulas semilunares se cierren. Esto marca mecánicamente el fin de la sístole ventricular.
- Se observa la onda T en el electrocardiograma. el fin de la onda T marca el fin de la diástole ventricular en términos eléctricos.



### La relación entre la presión y el volumen ventricular

Una forma de representar los cambios en la presión y el volumen que ocurren en el ventrículo durante cada latido cardíaco es la gráfica presión-volumen. Esta gráfica la podemos construir a partir del diagrama de Wiggers, graficando la presión del ventrículo contra el volumen ventricular que encontramos en diferentes fases del ciclo cardíaco (Figura 3).



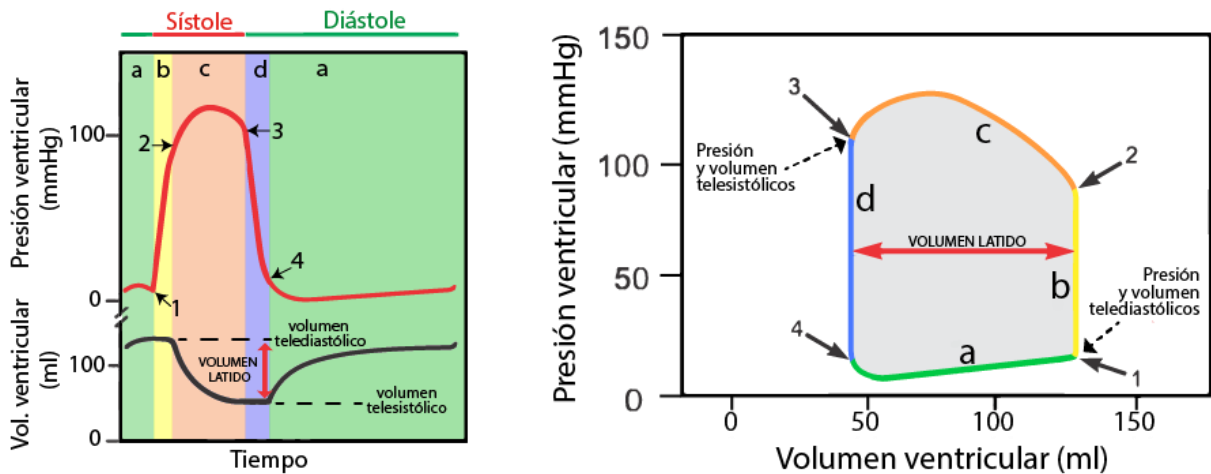


Figura 3: Relación entre los cambios de presión y volumen del ventrículo. El panel de la izquierda muestra los cambios de la presión y el volumen durante diferentes fases de la diástole y de la sístole ventricular en el ciclo cardíaco. El panel de la derecha muestra la gráfica obtenida al relacionar los valores del volumen y la presión ventricular en cada fase del ciclo cardíaco. Para las dos gráficas se codifican por colores las diferentes fases. Fase d (color azul): relajación isovolumétrica; Fase a (color verde): llenado ventricular; Fase b (color amarillo): contracción isovolumétrica y fase c (color naranja): eyección ventricular. Los números indican la apertura (2) y cierre de la válvula aórtica (3) así como la apertura (4) y cierre (1) de la válvula mitral (4).

Para construir la gráfica de presión - volumen, dividimos el ciclo cardíaco en cuatro fases:

Fases durante la diástole ventricular

- **Fase d:** relajación isovolumétrica.
- **Fase a:** llenado ventricular (incluye el llenado ventricular rápido, la diástasis y la sístole auricular).

Fases durante la sístole (contracción) ventricular

- **Fase b:** contracción isovolumétrica.
- **Fase c:** eyección ventricular.

Al final de la diástole el volumen del ventrículo es el máximo y esto aumenta la presión dentro del ventrículo provocando el cierre de la válvula mitral (1), en este momento la onda de despolarización alcanza los ventrículos y el ventrículo empieza la fase de contracción isovolumétrica (aumenta la tensión sin cambiar la longitud debido a que los ventrículos están llenos de sangre pero las válvulas están cerradas), este aumento de presión sin cambiar de volumen se refleja como una línea vertical (fase b, línea amarilla). La presión aumenta rápidamente hasta sobrepasar la presión de la aorta y en este momento se abre la válvula aórtica (2) y empieza la fase de eyección (fase c, línea naranja). El 70% del vaciado de la sangre se produce durante el primer tercio del período de eyección y el 30% restante del vaciado durante los dos tercios siguientes. Por tanto, el primer tercio se denomina *periodo de eyección rápida* y los dos tercios finales *periodo de eyección lenta*. Al final de esta fase la presión del ventrículo disminuye por debajo de la presión de la aorta y esto produce el cierre de la válvula aórtica (3), en este momento termina la sístole.







## Departamento de Fisiología

### Facultad de Medicina



La diástole comienza con el cierre de la válvula aórtica y la relajación del ventrículo, en este momento ambas válvulas están cerradas por lo que no hay cambios en el volumen pero si hay una disminución en la presión, es decir hay una relajación isovolumétrica (fase d, línea azul). La fase de llenado ventricular (fase a, línea verde) comienza cuando la presión del ventrículo es menor que la de la aurícula y esto permite la apertura de la válvula mitral y el ventrículo comience a llenarse. El llenado normal de los ventrículos aumenta el volumen de cada uno de los ventrículos hasta aproximadamente 110 a 120 ml, este volumen se denomina *volumen telediastólico*. Conforme los ventrículos se vacían durante la sístole, el volumen disminuye aproximadamente hasta aproximadamente 40 a 50 ml, lo que se denomina *volumen telesistólico*. La diferencia entre el volumen telediastólico y el volumen telesistólico es la cantidad de sangre que expulsa el corazón con cada latido y se denomina volumen sistólico o volumen latido y en la gráfica de presión-volumen está representado por el ancho de la curva.





## Departamento de Fisiología

### Facultad de Medicina



#### Valoración del sistema cardiovascular mediante el uso de la ecocardiografía

La ecocardiografía se ha convertido en una modalidad diagnóstica de uso frecuente en el área cardiovascular, nos permite una evaluación comprensiva de la fisiología cardiovascular y es actualmente la principal herramienta no invasiva. Sus principios básicos son similares a los del diagnóstico por ultrasonido aunque con algunas diferencias, dado que el corazón es un órgano en movimiento, y por ello requiere para su evaluación del conocimiento claro de la anatomía y la fisiología.

La ecocardiografía se basa en el uso de ultrasonido, ondas de sonido de alta frecuencia, (frecuencias mayores a 20,000 ciclos/s ó hertz) con el fin de explorar estructuras cardíacas. Esta generación de ondas se basa en el efecto piezoeléctrico que es la capacidad que poseen algunos cristales de cuarzo, entre otros materiales de transformar la energía eléctrica en energía mecánica (ultrasonido) y viceversa. Las ondas penetran en los tejidos y son reflejadas volviendo al transductor que las emitirá para posteriormente ser convertidas en imágenes. Los equipos actuales de ultrasonido usan tres modalidades principales de emisión ultrasónica que incluyen a la imagen en modo M, imagen bidimensional y Doppler.

La ecocardiografía Doppler utiliza este principio para determinar la velocidad del movimiento de fluidos o tejidos como el corazón, la sangre y los vasos sanguíneos. Sus bases se encuentran en el efecto Doppler descrito por el físico austriaco Christian Doppler en 1842. Este efecto establece que la frecuencia del sonido aumenta a medida que la fuente del sonido se desplaza hacia el observador y disminuye si se aleja del mismo.

La modalidad ultrasonográfica Doppler color, está basada en el principio de Doppler de onda pulsada aunque con múltiples puntos de muestreo y múltiples haces ultrasónicos, mostrando el flujo sanguíneo intracavitario en tres colores (rojo, azul, verde) y sus combinaciones dependiendo de la velocidad, la dirección y la extensión de las turbulencias. Así, el flujo sanguíneo dirigido hacia el transductor tiene una variación de frecuencia reflejada elevada y se codifica en color con tonalidades al rojo, si el flujo sanguíneo se aleja del transductor tiene una variación de frecuencia menor que se codifica con tonalidades hacia el azul.

#### METODOLOGÍA

##### Material

- Ecocardiógrafo
- Transductor ecocardiográfico
- Electrodo de superficie
- Gel conductor
- Voluntario

##### Método:

Se solicita un voluntario para poder analizar a detalle en el equipo de ecocardiografía las estructuras deseadas para analizar el ciclo cardíaco.





Se coloca al paciente en decúbito lateral izquierdo para poder conseguir una vista bidimensional del corazón con el ecocardiógrafo transtorácico.

Se deben de observar las principales estructuras anatómicas que participan en las diferentes fases del ciclo cardiaco

- Aurículas
- Ventriculos
- Válvulas auriculoventriculares y válvulas sigmoideas
- Venas pulmonares, aorta y arteria pulmonar

### Resultados

El profesor realizará una demostración de las diferentes ventanas cardiacas que se pueden explorar, cada una permite una adecuada observación de determinadas estructuras (ver tabla abajo)

Ventana	Plano	Estructuras visualizadas
Paraesternal	Eje largo	Ventrículo izquierdo Tracto entrada y salida ventrículo derecho
	Eje corto	Tronco y bifurcación de la arteria pulmonar Aorta y atrio izquierdo Tracto de salida del ventrículo izquierdo Ventrículo izquierdo
Apical	4 cámaras	Atrios y ventrículos
	5 cámaras	Atrios, Ventrículos y aorta

**Eje largo paraesternal:** Con el paciente en decúbito lateral izquierdo se coloca el transductor en el cuarto espacio intercostal borde paraesternal con el haz del ultrasonido dirigido perpendicularmente.

**Eje corto paraesternal:** Al rotar el transductor 90° en el sentido de las manecillas del reloj desde la posición donde estaba colocado para el eje largo se va inclinando desde la base hasta el ápex.

**Eje apical:** Con el paciente en la misma posición decúbito lateral izquierdo se palpa el impulso de apex y se colocará el transductor en esa área, dirigido de abajo hacia arriba, de izquierda a derecha, con la muesca marcadora dirigiéndose hacia el hombro izquierdo del paciente, se logra una visualización de las 4 cavidades cardiacas. Posteriormente, para observar un eje apical 5 cámaras se inclinará el transductor hacia abajo.

A continuación, para realizar una observación dinámica del corazón, el profesor utilizará la modalidad Doppler color, continuo y pulsado para poder analizar los flujos y sus direcciones y correlacionarse con los fenómenos ocurridos durante el ciclo cardiaco al mismo tiempo se hará un análisis de la actividad eléctrica del corazón por medio de un ECG tomado en tiempo real por el ecocardiógrafo.





## Departamento de Fisiología Facultad de Medicina



Se analizarán los fenómenos ocurridos durante la sístole y la diástole y el comportamiento de cada estructura anatómica en éstas, así como se realizará el análisis con el Doppler de onda pulsada el movimiento de los flujos sanguíneos en los eventos de:

- Relajación y contracción Isovolumétrica
- Llenado rápido y llenado lento ventricular
- La contracción auricular y su relación con las ondas vistas en el esquema de wiggers de presión auricular.

Durante la práctica:

- 1) identifique las siguientes estructuras: Ventrículo derecho y ventrículo izquierdo, válvulas, orejuelas auriculares, banda moderadora. (fundamente las características anatómicas de cada uno de ellos)
- 2) Integre en su propia versión del esquema de Wiggers los eventos observados durante la realización del ecocardiograma
- 3) Demuestre la relación entre los eventos observados en el electrocardiograma y los observados en el ecocardiograma.
- 4) Elabore un reporte de práctica

### Referencias

- Boron. Fisiología médica 2017. Elsevier, 3ª Ed, 2017
- Guyton y Hall. Tratado de Fisiología Médica, Elsevier, 13ª edición, 2016.
- Rhoades, R.A. y Bell, D.R. Fisiología médica. Fundamentos de medicina clínica. 4ª edición, Wolters Kluwer, Lippincott Williams & Wilkins, 2012.
- Dvorkin. Mario A & Cardinali. Daniel P. Best & Taylor Bases: Fisiológicas de la Práctica Médica. 14º Edición, Panamericana, 2009.
- Beraud A. Introduction to transthoracic echocardiography. Philips. USA, 2011. Consultado en: [www.philips.com/CCEMeducation](http://www.philips.com/CCEMeducation)
- J.F Guadalajara, Cardiología, Méndez Editores, 6ta edición, 2006
- Rozman, C. C. (2010). *Medicina Interna* (16 ed.). España: Elsevier

**Participaron en la elaboración de esta guía:** MPSS Francisco J. Frayre García, MPSS Cynthia S. Guerra Pérez, MPSS Johanna Juárez Padilla, MPSS Valeria F. Peralta Ugalde, MPSS Luis F. Quirino Yescas. *Supervisaron:* Dr. Vito Hernández Melchor, Dr. Victor Manuel Rodríguez Molina, Dr. Marco Antonio Mendoza





### Anexo: viñeta clínica

A continuación se presenta una patología que es común y en la que se pueden aplicar muchos de los conceptos que hemos revisado

La Comunicación interventricular (CIV) es el defecto cardíaco congénito más frecuente (25% a 30%), teniendo mayor prevalencia en la infancia. Sin embargo, debido a que los defectos en los infantes ocurren mayoritariamente en la porción muscular del septo, estos normalmente tienen un cierre espontáneo durante la niñez (Rozman, 2010). Su efecto fisiológico sobre la función mecánica del corazón depende del tamaño de la comunicación, con lo que se dividen en CIV restrictiva y no restrictiva. La CIV restrictiva es una comunicación interventricular pequeña generalmente asintomática (Rozman, 2010). En el caso de una CIV no restrictiva el defecto es amplio y la presión sistólica ventricular izquierda se transmite al ventrículo derecho. En este caso la resistencia vascular periférica regula de manera importante la magnitud del cortocircuito de izquierda a derecha. La CIV no restrictiva no corregida puede provocar insuficiencia cardíaca grave, sobre todo durante el segundo o el tercer mes de vida.

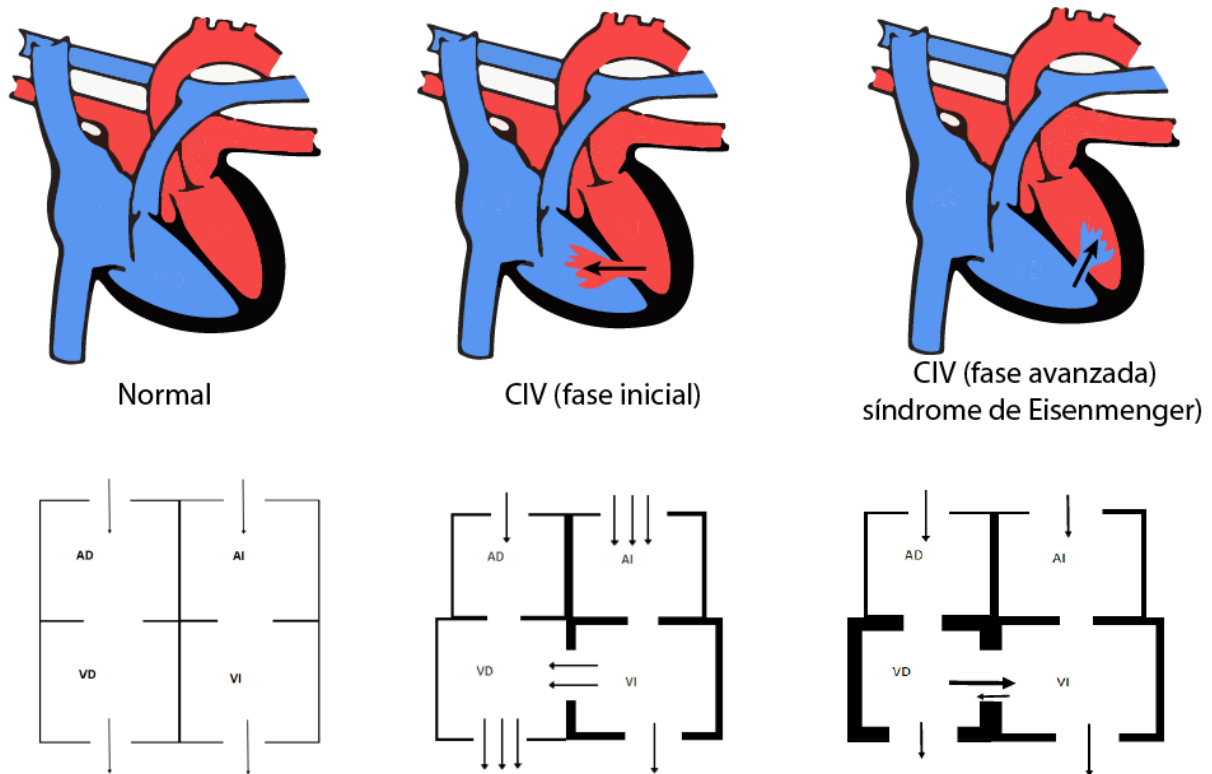


Figura 3. Comunicación Interventricular en estadios iniciales y avanzados. Los diagramas en la parte de abajo representan el flujo de la sangre con flechas y la hipertrofia compensatoria de las cavidades ventriculares conforme se desarrolla la enfermedad.





## Departamento de Fisiología

### Facultad de Medicina



Considérese la fase inicial de una CIV no restrictiva. En el periodo prenatal la resistencia vascular pulmonar es alta y hay poco intercambio de sangre entre los dos ventrículos. Al nacimiento la resistencia vascular pulmonar disminuye y aumenta el flujo de sangre de izquierda a derecha.

1) ¿Por qué piensas ocurre esto?, ¿Esperaríamos observar cianosis en un niño recién nacido?

Este cambio en el flujo de sangre produce que en el ventrículo derecho, la circulación pulmonar, la aurícula izquierda y el ventrículo izquierdo exista una sobrecarga relativa de volumen (reciben más sangre, simbolizado con un mayor número de flechas en la Figura 4). Al inicio el aumento del retorno de sangre a los ventrículos aumentan el volumen sistólico (volumen latido).

2) ¿Cómo se relaciona este fenómeno con el mecanismo de Frank-Starling?

Este mayor volumen con el tiempo puede provocar dilatación de la cavidad, y disfunción sistólica.

3) ¿cómo esperas ver que se modifique la curva de presión-volumen del ventrículo izquierdo en estadios tempranos y tardíos? ¿cómo se modificarán el volumen-latido, y el volumen y presión telesistólicos y telediastólicos.

4) ¿Cómo se relaciona éste aumento de volumen con la ley de Laplace? ¿Qué pasa con la tensión sobre las paredes del ventrículo conforme aumenta el radio?

Por otra parte cuando hay un aumento de circulación por el sistema vascular pulmonar como mecanismo homeostático puede ocurrir un engrosamiento de la túnica media y de la íntima arteriolar lo que provoca un aumento de la resistencia vascular periférica.

5) ¿cómo esperas que el ventrículo derecho se modifique estructuralmente para hacer frente a este aumento de resistencia vascular pulmonar?

6) Cuando la resistencia vascular pulmonar sea mayor que la resistencia vascular sistémica se produce el síndrome de Eisenmenger, ¿explica en qué consiste?

7) ¿Esperas encontrar cianosis en esta etapa? ¿Por qué?

8) Al hacer una auscultación o en el fonocardiograma es común encontrar un aumento de la amplitud del segundo ruido, en específico del componente P2 ¿Por qué crees que ocurre esto?

